Ueber die histologischen Befunde bei der Aufnahme und Ausscheidung des Fettes im Magendarmkanal

JUIN 22 1921

Inaugural-Dissertation

zur

Erlangung der Doktorwürde

in der

gesamten Medizin

verfaßt und einer

Hohen medizinischen Fakultät

der

Kgl. Bayer. Ludwig-Maximilians-Universität zu München

vorgelegt

von

Theodor Kiefer

München
F. Bruckmann A.-G., Paul Heysestraße
1916

Ueber die histologischen Befunde bei der Aufnahme und Ausscheidung des Fettes im Magendarmkanal

Inaugural-Dissertation

zur

Erlangung der Doktorwürde

in der

gesamten Medizin

verfaßt und einer

Hohen medizinischen Fakultät

der

Kgl. Bayer. Ludwig-Maximilians-Universität zu München

vorgelegt

von

Theodor Kiefer

München
F. Bruckmann A.-G., Paul Heysestraße
1916

Referent: Professor Dr. Borst

Die bisherigen Untersuchungen über den morphologischen Nachweis von Fett in der Schleimhaut des Magendarmkanals betreffen die Frage der corpusculären Aufnahme und die Beziehungen zu den Zellgranula. Die topographischen Verhältnisse, die Frage nach dem speziellen Ort der Fettaufnahme, wurde vernachlässigt; man hat auch nie unter diesem Gesichtspunkt experimentiert, sondern nur Versuche an solchen Tieren und Präparate von solchen Stellen gemacht, wo sich die rein histologischen Verhältnisse am besten dartun liessen. So hat nur W u t t i g (9.) auch auf den Fettgehalt des Dickdarms hingewiesen und hat auf Grund seiner Präparate angenommen, auch hier werde Fett resorbiert.

Nun haben W a c k e r und H u e c k (7. und 8.) auf Grund ihrer Untersuchungen über den Cholesterin-Stoffwechsel gezeigt, dass man durch chronische Fütterung mit Cholesterin eine Ablagerung von histologisch nachweisbarem Fett im ganzen Magendarmkanal, insbesondere auch im Dickdarm erzielen kann, die sich sowohl auf das Epithel als auf die tunica propria erstrecken und auffallend intensiv im Dickdarm-Epithel bestehen kann.

Das Nächstliegende war, eine Resorption anzunehmen; doch musste gerade beim Dickdarm auch an die Möglichkeit der Ausscheidung gedacht werden, und zwar aus folgenden Gründen:

1) Durch chemische Untersuchungen (6.) ist nachgewiesen, dass Fettsubstanzen vom Körper im Magendarmkanal zur Ausscheidung gelangen: Sowohl Meconium als Hungerkot enthalten stets eine Menge ätherextrahierbare Substanz.

2) Nach intravenöser Injektion von Eisensalzen kann man bei Tieren mikroskopisch eine Ablagerung von Eisen u. a. im Dickdarm sehen, und es wird allgemein angenommen, dass es hier ausgeschieden wird. (3.)

3) Bei Resorptionsversuchen mit Farbstoffen sah Arnold die Farbkörnchen supranucleär gelagert. Die Lipoidkörnchen, die Wacker und Hueck sahen, sind dagegen vorzugsweise infranucleär gelagert. (1 und 4.)

Holz (4.) hat nun versucht, den Ort der Fettausscheidung festzustellen. Er fand bei der Untersuchung von vier normalen Tieren in einzelnen Schnitten aus dem Dickdarm Fettkörnchen im Epithel. Nachdem er durch Operationen den Dünndarm vom Dickdarm vollständig getrennt, gab er dem Tier Oel in den Magen. Eines tötete er zwei Stunden danach und fand eine ganz auffällig reiche Lagerung von Fettkörnchen in den Epithelien des Dickdarms. Dieser Versuch schien ja für Ausscheidung im Dickdarm zu sprechen. Holz kam aber, da er nicht genug Versuche machen konnte,

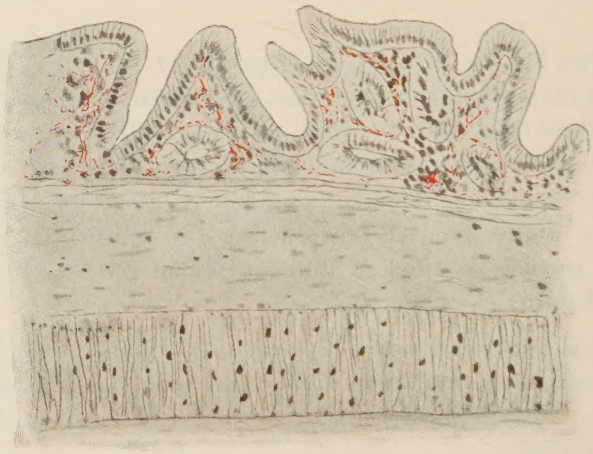

Fig. 1. Coecum Kaninchen.
Nach dreimonatl. Fütterung mit Cholesterin.

zu keinem bindenden Resultat. Daher habe ich unter Anleitung von Hueck die Experimente in dieser Richtung fortgesetzt.

Für mich war die Fragestellung folgende:

1. Wie sind die Verhältnisse im normalen Darm?
2. Kann man experimentell entscheiden, ob die histologische Lagerung der Fettröpfchen bei der Resorption vom Darmlumen aus sich unterscheidet von den bei der Ausscheidung des Fettes?

Zuerst wurde also der mikroskopisch nachweisbare Fettgehalt des normalen Kaninchendarms untersucht. Die zu den Versuchen verwendeten Tiere waren nüchtern und sonst vorwiegend mit Hafer gefüttert. Auch Hungertiere waren darunter. Ich entnahm kleine Stücke aus der Cardia und dem Pylorus des Magens, aus Duodenum, Jejunum, Ileum, Coecum, Appendix, ferner aus dem mit Haustren versehenen Teil des Colons, dem mittleren Colon und dem Rectum.

Von den in Formol gehärteten Präparaten fertigte ich Gefrierschnitte an und färbte mit frisch filtriertem Sudan in gut verschlossenen Schalen ca. eine halbe Stunde und länger. Vor dem Einschliessen in Apathyschen Gummisyrup differenzierte ich die Schnitte in 50 Proz. Alkohol und wusch sie

Fig. 2. Mucosa Recti
eines normalen Kaninchens. Lipoidkörnchen basal in Epithelien der Krypten.

in Wasser ab. Diese Technik wandte ich in gleicher Weise bei allen folgenden Präparaten an.

Die Magenschleimhaut fand ich stets fettfrei. Ebenso Coecum, Appendix und Anfangsteil des Colons. Nur Pigmentkörnchen waren in wechselnder Menge in diesen Präparaten. Dagegen fand ich im Dünndarm und im unteren Dickdarmabschnitt fast regelmässig Fettkörnchen. Siehe Fig. 2. — Ausser den vollkommen normalen Tieren zog ich auch die vor der Operation zu dem eigentlichen Versuch zur Kontrolle entnommenen Stücke in Betracht. Operativ exstirpierte ich von 8 Tieren je 1 normales Stück des Rectums und von 5 eines aus dem Duodenum. Die Untersuchung der bezüglichen Präparate ergab folgendes Resultat:

Duodenum	Rectum
1. Spuren von Fett	1. Körnchen basal in Epithelien. Figur 2.
2. Im Epithel sowohl als auch in der tunica propria Körnchen.	2. Präparat frei von Fett.
3. (2 Tage Hunger) Präparat frei von Fett	3. „ „ „ „
4. (2 Tage Hunger) Im Epithel der Duodenaldrüsen reichlich Körnchen. In den Zottenspitzen und in der tunica propria ebenfalls.	4. „ „ „ „
5. Präparat frei von Fett	5. Körnchen basal in d. Epith. 6. „ „ „ „ 7. Präparat o. B. 8. Reichlich Körnchen basal.

Diese Befunde zeigen also, dass sowohl Dünn- wie Dickdarm Fett in wechselnder Menge enthalten, und zwar liegt es im Dünndarm normalerweise in allen Teilen der Schleimhaut, sowohl in der tunica propria als auch in den Krypten der Epithelien und im Epithel der Duodenaldrüsen. Im Rectum dagegen ist die tunica propria frei. Ebenso der äussere Epithelsaum. Die Körnchen liegen basal in den Epithelien der Krypten; es ist also klar, dass der Befund von Holz nicht durch eine Ausscheidung von Fett im Dickdarm erklärt werden darf, sondern einfach ein normales Vorkommnis darstellt.

Ein direkter Zusammenhang zwischen dem Fettgehalt der Dünndarm- und der Dickdarmschleimhaut scheint nicht zu bestehen.

Die Lipoidkörnchen im unteren Colon sind klein, nicht kugelig, sie liegen, wie schon erwähnt, nur im Bereich der Krypten, und zwar im Bauch der Krypten am meisten. Vorzugweise befinden sie sich an der Basis der Epithelien, also infranucleär. Fig. 2.

Ich fand sie noch bei einem Tier, das 6 Tage gehungert hat. Man muss sie daher für sehr stabil halten. Dass sie nicht in jedem Schnitt zu sehen sind, kann man als Zufall auffassen, denn bekanntlich sind die einzelnen Stellen des Darms in ganz verschiedener Intensität tätig.

Fig. 3. Mucosa Recti.
Kaninchen, 5 Std. nach Einführung von Olivenöl in den Darm

Färbungsresultate mit anderen Methoden:

Die Lipoidkörnchen im Rectum fallen mit der Altmannschen Granula zusammen. Die in Glyzerin eingebetteten Gefrierschnitte zeigen keine sichere Doppelbrechung, die auf Anwesenheit von Cholesterinestern zu beziehen wäre. Die von Holz erwähnte Beobachtung, dass nach mehrtägigem Liegen doppelbrechende Kristalle auftreten, ist richtig, doch scheue ich mich, daraus den Schluss auf Anwesenheit von Cholesterinestern zu machen, weil zur mikrochemischen

Charakterisierung des Cholesterins eine erst nach mehreren Tagen auftretende Doppelbrechung nicht verwertbar ist. Andererseits liegt auch kein reines Neutralfett vor, denn ich erhielt mit Nilblau eine intensiv blaue Färbung, mit Neutralrot eine rote, und die Körnchen verschwanden, wenn man sie in 70prozentigen Alkohol legte, erst nach 24 Stunden.

Das Fett, welches sich in der Dünndarmschleimhaut befindet, wird allgemein als in Resorption begriffen angesehen. Für die Lipoidkörnchen, die sich histologisch im Dickdarm finden, war diese Erklärung aus den oben erwähnten Gründen nicht ohne weiteres möglich.

Nunmehr beschäftigte ich mich deshalb mit der Frage, ob Fett, das mit dem Blut in den Darm gelangt, hier mikroskopisch sichtbar abgelagert wird. Es wurde dem Blut möglichst viel Fett beigemischt und nach einiger Zeit der Darm wieder an den genannten Stellen histologisch untersucht. Zu diesem Zwecke injizierte ich Kaninchen in die Ohrvene eine Oelemulsion, die aus 10 Teilen Olivenöl, 5 Teilen Gummi und gekochtem Wasser ad 100 ccm bestand. Ich möchte zusammenfassend über das Ergebnis dieser Versuche referieren. Ich injizierte:

I. Je 10 ccm zweimal,

II. zweimal 5 ccm,

III. an 7 Tagen je 10 ccm,

IV. an 5 Tagen je 10 ccm Emulsion mit 1% Cholesterin,

V. an 5 Tagen je 10 ccm Emulsion mit Sudan III,

VI. an einem Morgen 40 ccm (tot durch Embolie).

Fast bei allen Tieren und an allen untersuchten Stellen lagen in der tunica propria Fettkugeln. (Fig. 5.) Im Epithel waren die Befunde wechselnd wie im normalen Darm. Eine Entscheidung, ob von der tunica propria Fett in das Epithel übergegangen sei, war aus diesem Material demnach unmöglich.

Um der Entscheidung dieser Frage näher zu kommen, wurden die nächsten Versuche folgendermassen angeordnet: Durch Operation wurden je aus dem Duodenum und aus

dem tieferen Teil des Colons zwei normale Darmstücke exstirpiert. Darauf wurden dem Tier möglichst grosse Mengen Emulsion injiziert. Hätten die normalen Stücke kein Fett enthalten, die nächstgelegenen injizierten aber reichliche Mengen, so hätte dieses Ergebnis wohl für die Möglichkeit der Ausscheidung gesprochen. Ausserdem wollte ich durch die Operation verhüten, dass Fett durch die Galle ausgeschieden und im Darm rückresorbiert werde. Durch Hungern vor der Operation sollte ferner der normale Fettgehalt des Darmes verringert werden.



Fig. 4. Mucosa Recti
Kaninchen, nach intravenöser Injection von Lithion carmin. Carminkörnchen auf tuncia propria beschränkt.

I. Kaninchen: 2710 g; 6 Tage Hunger: 2420 g; Aethernarkose. Aus Duodenum und Rectum je ein Stück exstirpiert; der Darm unterbunden. Nachdem das Tier aus der Narkose erwacht, 20 ccm Oelemulsion intravenös; vier Stunden nach Operation getötet.

II. Kaninchen: 2000 g; Aethernarkose. Aus Duodenum und Rectum wird je ein Stück exstirpiert; nach Erwachen des Tiers aus Narkose 20 ccm; nach einer weiteren Stunde 15 ccm Oelemulsion intravenös. Zwei Stunden nach der letzten Injektion getötet.

III. Kaninchen: 1900 g; nach zwei Tagen Hunger: 1840 g; Aethernarkose. Aus Duodenum und Rectum wird je

ein Stück exstirpiert. Fünf Stunden nach Beginn der Operation 20 ccm Oelemulsion intravenös. Tier stirbt kurz nach Injektion. Sektion ergibt: Unterbindungsstellen intakt; starke Stauung der Galle.

IV. Kaninchen: 3900 g; Aethernarkose. Aus Duodenum und Rectum wird je ein Stück exstirpiert. 1½ Stunden nach Beendigung der Operation 10 ccm Oelemulsion intravenös, nach einer weiteren Stunde noch 10 ccm. Sektion ergibt Gravidität. Operationsstellen o. B.

V. Kaninchen: 2060 g; nach zwei Tagen Hunger: 1970 g: Aethernarkose. Aus Duodenum und Rectum je ein Stück exstirpiert. Im Verlauf von 5½ Stunden fünfmal je 10 ccm Oelemulsion intravenös. 1½ Stunden nach der letzten Injektion Tod durch Nackenschlag.

Histologischer Befund in der Leber: Fettropfen vorwiegend in den intraazinösen Leberkapillaren, den Endothelzellen und sehr viel spärlicher an der Kapillarseite der Leberzellen.

Histologischer Befund im Darm: Fettropfen in den Kapillaren der tunica propria. Im Dickdarm vereinzelt in granulärer Form an Spindelzellen in der tunica propria gebunden: Fig. 5.

Die Veränderung, die ich durch den Eingriff gesetzt habe, besteht im unteren Dickdarm und Rectum darin, dass vereinzelte kleine Fettropfen sich sowohl in den Kapillaren, aber auch in granulärer Form in den Zellen der tunica propria finden. Eine epitheliale Lagerung dagegen habe ich nur in einzelnen Fällen finden können, wo sich jedoch kein nennenswerter Unterschied gegen die vorher exstirpierten Stückchen fand. Ich habe schon oben erwähnt, dass auch normalerweise die Menge der Fettkörnchen im Epithel sehr schwankt; diese Befunde hier dürfen also nicht als Beweise für die Ausscheidung des Fettes aus der Blutbahn in das Epithel angesehen werden. Während nun, wie schon oben erwähnt, Arnold bei Resorptionsversuchen von Farbstoffen die Körnchen supranucleär gelagert sah und uns u. a. dieser Versuch zur Annahme verleitete, dass Lipoidkörnchen, die

infranucleär gelagert wären, auf dem Wege der Ausscheidung begriffen seien, konnte diese Ansicht durch meine Experimente nicht gestützt werden. Vielmehr muss man auch hier an Resorptionsvorgänge denken, was die folgenden Versuche lehren sollen. (Es scheint auch gar kein prinzipieller Unterschied zwischen infra- und supranucleärer Lagerung zu bestehen, man kann vielmehr der Vermutung Raum geben, dass es sich bei der verschiedenen Lagerung der Körnchen in der Zelle nur um verschiedene Stadien der Resorption handelt.)

Fig. 5. Colon. Kaninchen n. intravenöser Injection v. Fettemulsion.

So wurden die folgenden Versuche unter diesem Gesichtspunkt gemacht: Ich exstirpierte ein normales Stück des Colon descendens möglichst weit oben, unterband das Rectum und füllte den Teil zwischen den Unterbindungen mit Olivenöl. Nach 5 Stunden wurde das Tier getötet. Die

Präparate zeigten denn auch eine deutliche Vermehrung der Lipoidkörnchen gegenüber dem Normalen. Ein zweiter Versuch, in der gleichen Weise ausgeführt, ergab das gleiche Resultat. Der dritte Versuch, der zugleich die Stadien der Resorption zeigen sollte, wurde zwar ebenso wie die anderen angelegt, aber schon nach 2 Stunden wurde bei diesem Tier ein weiteres Stück von der mit Oel gefüllten Schlinge exstirpiert und nach weiteren 2 Stunden noch einmal. Das Tier konnte die drei Eingriffe überstehen und wurde 6 Stunden nach der ersten Operation durch Nackenschlag getötet. Das Resultat war eindeutig insofern, als man im dritten exstirpierten Stück Lipoidkörnchen auch im äusseren Epithelsaum, wo ich sie bisher noch nicht gesehen hatte, wahrnehmen konnte (Fig. 3) und dass sich nach 6 Stunden in den Blutgefässen Fett befand, während es in der tunica propria nirgends zu finden war. Dass Fett wirklich resorbiert wurde, zeigen auch die Befunde an der Leber, wo sehr reichlich Fettröpfchen in den Sternzellen und an der Kapillarseite der Leberzellen in allen Abschnitten der Läppchen zu sehen waren.

Da nach A r n o l d (1.) die Resorption vitaler Farbstoffe weitgehende Uebereinstimmung mit Fettresorption zeigt, machte ich Analogie-Versuche, um zu sehen, ob vielleicht in das Blut injizierte Farbstoffe auf dem Wege der Ausscheidung durch den Darm zur Speicherung gelangen und morphologisch sichtbar werden. Ich habe einem Tier 30 und einem zweiten 50 ccm 5 % Lithioncarmins intravenös injiziert und die Carminkörnchen streng auf das Gebiet der tunica propria beschränkt gefunden. Man sah sie in den Sternzellen der tunica propria in granulärer Form. (Fig. 4.) Ebenso injizierte ich Trypanblau mit dem gleichen Resultat. Bei dem zweiten mit Trypanblau injizierten Tier konnte man eine Anreicherung gelösten wie körnigen Trypanblaus zwischen dem Epithel und der tunica propria sehen, während das Epithel selbst ganz frei von Farbstoffkörnchen war.

Da Versuche über die Resorption vitaler Farbstoffe im Darm schon oft gemacht worden sind und immer eine

Speicherung der Farbe im Epithel ergeben haben, nahm ich von solchen Versuchen Abstand.

Zusammenfassend haben also meine Versuche ergeben,

1. dass eine Speicherung von Fett im Epithel der Dickdarmschleimhaut experimentell nur bei Resorption des Fettes vom Darmlumen aus gelingt.

2. Speicherung im Bindegewebe der tunica propria gelingt dagegen nur bei intravenösen Injektionen: so mit Lithioncarmin, Trypanblau, Eisensalzen und Fett.

3. Es hat sich gezeigt, dass beim Kaninchen die Schleimhaut des gesamten Darmkanals zur Fettresorption befähigt ist; dass dagegen, wenn die Fettröpfchen histologisch in der tunica propria des Darmes liegen, sie nur vom Blute aus dort aufgenommen und gespeichert sein können; ob dies als „Ausscheidung" anzusprechen ist, müsste durch weitere chemische Untersuchungen gestützt werden, ist aber nach unseren bisherigen Vorstellungen wahrscheinlich.

4. Wenn also Wacker und Hueck fanden, dass Tiere, die monatelang mit Cholesterin gefüttert waren, histologisch im Darm erkennen liessen

a) im Coecum Lagerung von Fett nur in der tunica propria, während das Epithel frei war,

b) im unteren Dickdarm viele Lipoidkörnchen sowohl im Epithel als auch in der tunica propria,

so muss ich auf Grund meiner Untersuchungen diese Bilder so deuten:

a) im Coecum und Dickdarm Speicherung des Cholesterins durch Aufnahme aus dem Blut (zwecks Ausscheidung?),

b) im unteren Dickdarm, d. h. also im ganzen Darmkanal Resorption des Cholesterins.

Zum Schluss erlaube ich mir, Herrn Professor B o r s t für Uebernahme des Referats und Ueberlassung der Mittel des Instituts, sowie Herrn Privatdozent Dr. H u e c k für die Anleitung und Unterstützung, die er mir während der Arbeit hat angedeihen lassen, meinen ergebensten Dank auszusprechen.

Literatur.

1.) Arnold: Über Resorption vitaler Farbstoffe im Magen und Darmkanal. Sitzungsberichte des Heidelberger A. K. 1911.

2.) Höber: Über Resorption im Darm. Pflügers Arch. Bd. 86 1901.

3.) Hofmann: Über Eisenresorption und Ausscheidung im menschlichen und tierischen Organismus. Virchow Arch. Bd. 151 1898.

4.) Holz: Beiträge zur Frage der Resorption und Ausscheidung des Cholesterins im Magendarmkanal. Inaugural-Dissertation, München 1914.

5.) von Möllendorf: Über den Transport subkutan injicierter Farbstofflösungen durch den Darmkanal. D. med. W. 1913.

6.) Nagel: Handbuch der Physiologie. Bd. 2.

7.) Wacker u. Hueck: Archiv für experimentelle Pathologie. Bd. 74 1913, p. 416 ff.

9.) Wuttig: Experimentelle Untersuchungen über Fettaufnahme und Fettablagerung. Ziegler Beiträge 37, 1905.

Lebenslauf.

Ich, Karl Theodor Kiefer, geboren am 29. Juni 1889 zu Ettlingen als Sohn des Architekten Alexander Kiefer, besuchte, nach bestandener Reifeprüfung am humanistischen Gymnasium zu Karlsruhe im Sommer 1909, zum Studium der Medizin die Universitäten Strassburg, München, Heidelberg, Berlin, München. In Heidelberg bestand ich am Ende des Wintersemesters 1911/12 das Physikum. Das Staatsexamen machte ich in München 1915/16. Von September 1914 bis Februar 1915 war ich als Feldunterarzt an der Station Rheinsheim. Seit Februar 1915 bin ich im Feld auf dem östlichen Kriegsschauplatz.